4

617.558172.639

LE

PAPILLOME DU BASSINET

PAR

J. PANTALONI (de Marseille),

Ancien Chirurgien-Major des Hôpitaux,

Membre de l'*Association Française de Chirurgie.*

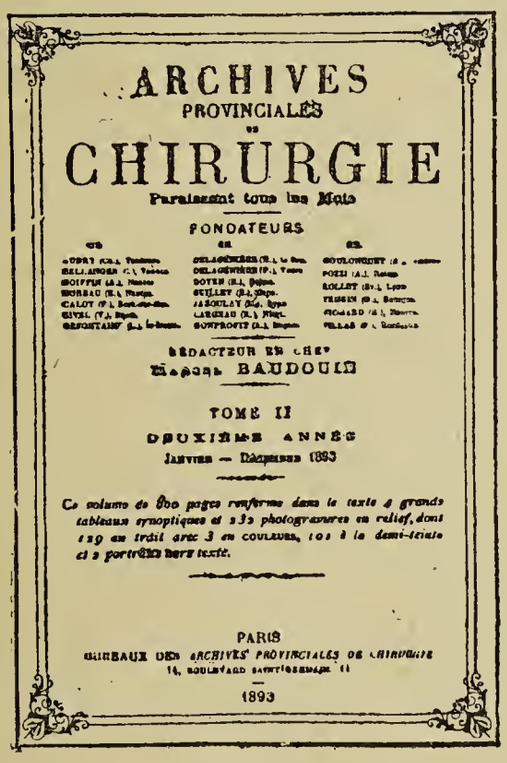

ARCHIVES
PROVINCIALES
DE
CHIRURGIE
Paraissant tous les Mois

FONDATEURS

RÉDACTEUR EN CHEF
Docteur BAUDOUIN

TOME II
DEUXIÈME ANNÉE
Janvier — Décembre 1893

Ce volume de 800 pages renferme dans le texte 4 grands tableaux synoptiques et 233 photogravures en relief, dont 229 en trait avec 3 en couleurs, 101 à la demi-teinte et 2 portraits hors texte.

PARIS
BUREAUX DES *ARCHIVES PROVINCIALES DE CHIRURGIE*
14, BOULEVARD SAINT-GERMAIN, 14
1893

Tiré a part des *Archives Provinciales de Chirurgie*,

N° 1, JANVIER 1899, p. 1-44.

PARIS
INSTITUT INTERNATIONAL DE BIBLIOGRAPHIE SCIENTIFIQUE
93, BOULEVARD SAINT-GERMAIN, 93

1899

Digitized by the Internet Archive
in 2019 with funding from
Wellcome Library

https://archive.org/details/b30596737

4

617.558172.639

Le Papillome du Bassinet.

PAR

J. PANTALONI (de Marseille),
Ancien Chirurgien Major des Hôpitaux,
Membre de l'*Association française de Chirurgie.*

Nous avons eu récemment l'occasion d'opérer un malade porteur d'une lésion très-rare et très intéressante; et nous consignons ici, avec détails, cette observation précieuse. Mais nous avons profité de cette aubaine pour en rapprocher les cas analogues que nous avons pu découvrir dans la littérature médicale; et nous avons été heureux de pouvoir, grâce à cet ensemble de documents, ébaucher en quelques pages l'histoire clinique d'une affection, presque inconnue à l'heure actuelle, surtout dans notre pays.

Certes les faits, que nous avons recueillis, et les observations, que nous avons analysées, ne constituent pas un ensemble suffisant pour établir définitivement, et *ne varietur*, la symptomatologie des *Tumeurs villeuses du Bassinet.* Pourtant nous osons croire que la relation de notre cas personnel contribuera, dans une très large mesure, à poser les premiers jalons, grâce aux éléments de description que nous avons pu recueillir pour les débuts et la marche de la maladie. Aussi la donnons-nous tout d'abord, avec les documents figurés dont nous disposons.

I. — OBSERVATION PERSONNELLE.

Observation.

Pantaloni. — 16 mars 1898 (*Observation inédite*).

Papillome villeux du Bassinet droit, avec hydronéphrose hémorragique de 24 litres. — Néphrectomie sous-péritonéale. — Guérison opératoire. — Généralisation, suivie de mort, 6 mois après.

Eugène Lanssen, âgé de 49 ans, nous est adressé par M. le docteur Boulian (de Salon).

Antécédents. — Les antécédents héréditaires ne présentent rien qui mérite une mention spéciale. Le père et la mère sont morts à un âge très avancé; les deux enfants se portent bien.

Lui-même avait toujours joui d'une santé parfaite jusqu'à 22 ans, lorsque, à la suite d'une menace de mort, il fut extrêmement effrayé et se coucha. Le médecin, appelé à lui donner des soins, constata qu'il portait une *tumeur* dans le flanc droit, tumeur dont le malade ne s'était jamais douté, malgré une saillie du volume d'un petit melon, qu'il prétend avoir été notée par le médecin, à ce moment. Des diurétiques administrés pendant quelques semaines, en amenèrent, paraît-il, la *diminution*, puisqu'il fut obligé, au bout d'un an, de faire rétrécir son gilet et son pantalon, sans avoir néanmoins maigri!

A 26 ans, il se maria; et, jusqu'à l'âge de 40 ans, il a travaillé sans s'arrêter et sans éprouver aucun malaise. Puis, un soir, tout d'un coup, sans cause aucune, il fut pris de *douleurs* de ventre et obligé de s'aliter. Pendant un mois et demi, il fut en proie à des douleurs atroces, avec œdème des membres inférieurs, ascite, douleurs dans la jambe droite, oppression. Puis, grâce à des diurétiques répétés et continués, l'ascite disparut, l'œdème aussi, avec les douleurs. A cette époque, l'analyse des urines ne révéla rien d'anormal. Le malade reprit ses occupations de ferblantier, au bout d'un an environ, à peu près rétabli.

Mais, ainsi qu'il le dit avec insistance, il n'était et ne fut plus le même. Son aptitude au travail, sa vigueur étaient diminuées. Il avait gardé une suffocation assez prononcée, ne pouvait plus rester longtemps debout, et mangeait bien moins. Et puis le ventre était resté gros du côté droit, après la disparition de l'ascite.

Les choses allèrent ainsi jusqu'à la fin de 1897. Alors la situation changea du tout au tout. La tumeur se mit à grossir ; il fut obligé d'élargir peu à peu son pantalon et son gilet. La suffocation augmenta, l'appétit diminua, les forces commencèrent à décliner, à tel point que le malade ne pouvait désormais rester debout plus d'un quart d'heure. Le sommeil se fit rare, interrompu par des douleurs dans la jambe droite et le testicule du même côté. Le teint jaunit à vue d'œil. Enfin, un symptôme nouveau apparut. Au commencement de janvier, sa femme s'aperçut d'un changement dans la coloration et la consistance de ses urines. Elles étaient parfois *teintées de sang*. La veille de l'opération principalement, il y en avait au fond du vase. L'analyse révéla des traces d'albumine et de sang.

C'est dans ces conditions que le malade, cédant aux conseils du docteur Boulian, se décida à nous voir.

État actuel. — Ce qui nous frappe au premier abord chez lui, c'est le *teint jaune*, le ventre démesurément développé (*Fig.* 1) et une certaine gêne dans la marche. La palpation et la percussion de l'abdomen sont presque indolores, mais fournissent des renseignements très nets. On sent bien qu'il y a à droite une *tumeur*, à surface régulière, rénitente, *mate partout*, s'étendant depuis les fausses côtes jusqu'à l'arcade de Fallope, et dépassant à gauche la ligne médiane de quatre bons travers

de doigt. Elle ne semble pas continue avec le foie, dont elle est séparée par un sillon, comme si son pôle supérieur émergeait des parties profondes. La masse est rénitente; mais *on ne perçoit aucune fluctuation*, aucun frémissement.

Rien dans le scrotum. Tous les autres organes sont normaux.

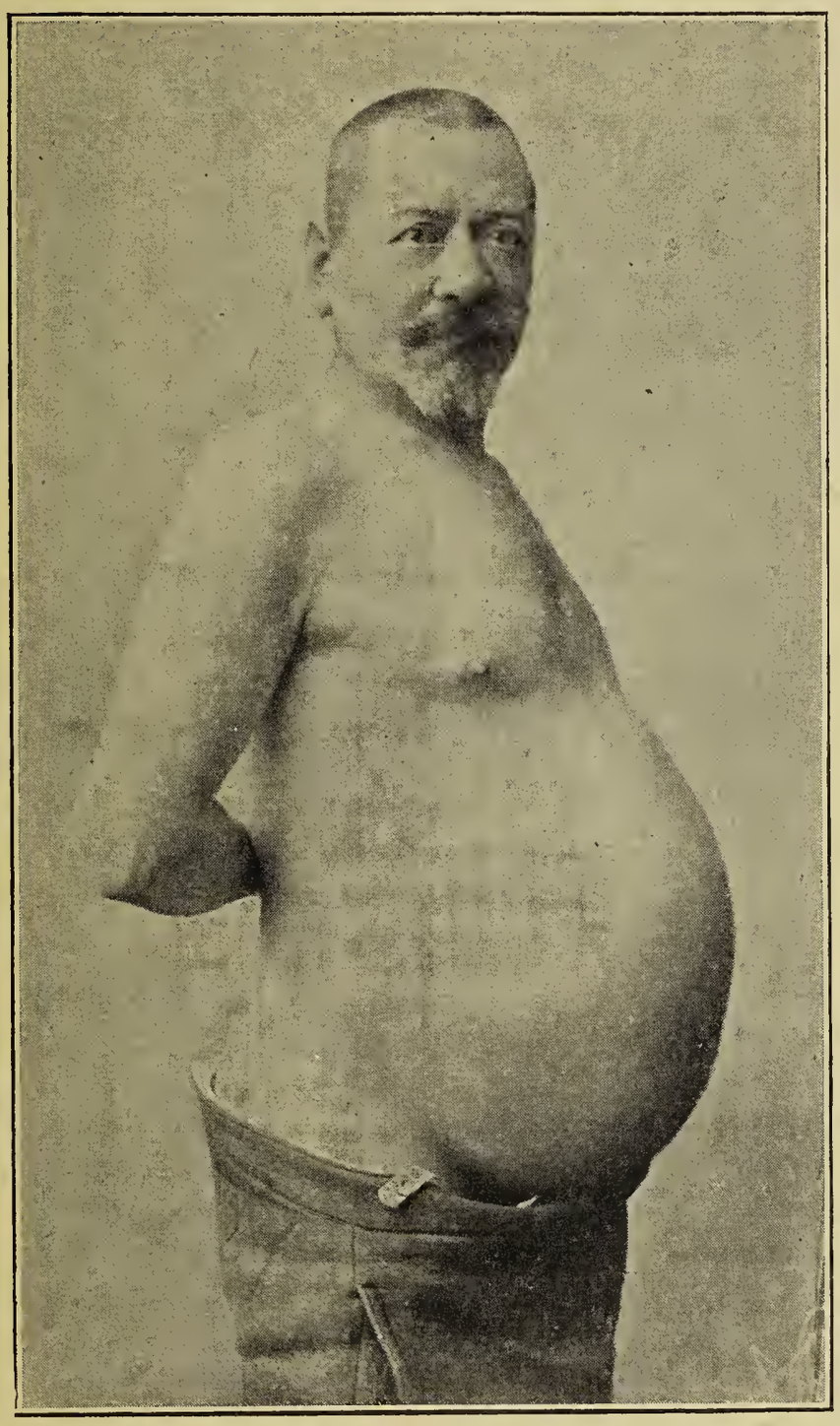

Fig. 1. — Aspect de l'abdomen dans un cas de tumeur villeuse du Bassinet (Pantaloni). (D'après une Photographie).

Diagnostic. — Nous pensâmes, en raison de la diminution de volume, notée à un moment de son évolution, qu'il s'agissait d'une *Hydronéphrose*, sans préciser le diagnostic d'une manière ferme.

Opération. — L'opération eut lieu le 16 mars 1898, en présence des docteurs Dumas, Mardrus, Gencel, Philippini.

Une incision de 25 centimètres environ, partant du rebord costal, est menée très en dehors, le long du bord externe du muscle grand droit. La cavité abdominale est ouverte sans intéresser le péritoine, qui se trouve reporté en dedans et à gauche, avec le gros intestin. Cette circonstance heureuse, que nous avions cherché à réaliser, en plaçant notre incision très à droite, nous permit d'accomplir toute la besogne en dehors de la cavité séreuse. Le tissu cellulaire rétro-péritonéal fut dilacéré, avec les doigts, de bout en bout; et, la tumeur étant bien reconnue, sa paroi, *dure*, *jaunâtre*, fut incisée au bistouri, assez pour permettre le passage de la main. Le malade fut incliné à droite, pour faciliter l'évacuation de la poche, qui se fit rapidement. On put ainsi recueillir de 22 à 24 litres de liquide rouge, hématique, identique du début à la fin. Puis l'incision fut agrandie par le haut et par le bas. Il fut alors possible de juger de l'étendue du kyste, et de l'extirper. A l'aide des ciseaux, du bistouri et de tampons éponges, je libérai d'abord sa face antérieure, en tirant fortement sur la poche. L'uretère droit fut reconnu au fond de la plaie, en bas et à gauche de la tumeur; je cherchai à le suivre de bas en haut et à le détacher de la face interne et postérieure de la tumeur; mais je fus vite arrêté. Je passai alors à la dissection de la face droite et du pôle inférieur: ce qui fut assez facile; puis, reprenant le travail par le haut, je pus peu à peu détacher presque le tout, sans perte de sang notable. La poche était encore retenue par son fond et par sa face interne, *adhérente aussi à la veine cave*. Celle-ci fut mise à nu, sous les yeux des assistants, dans l'étendue de dix centimètres environ.

Jusque-là, nous avions travaillé sans pouvoir nous rendre compte aux dépens de quel organe s'était formé le kyste. Alors, la paroi ne tenant plus que par son fond et l'uretère étant de nouveau reconnu, je pus m'assurer qu'il était né du rein ou plutôt du bassinet. Je coupai l'uretère aussi bas que possible; je plaçai une double ligature sur ce que je jugeai être le pédicule, et j'enlevai le tout.

Un très gros drain fut placé dans le lit de la tumeur et entouré de gaze stérilisée; puis l'incision fut fermée comme à l'ordinaire, sauf en bas, pour le passage du drain.

L'opération avait duré une heure.

Suites immédiates. — Le malade se réveilla péniblement. Un choc intense faillit l'emporter, et, quatre heures après seulement, il fut hors de danger, après que nous eûmes employé tous les moyens usités en pareil cas.

Le pansement fut renouvelé deux fois par 24 heures les premiers jours, puis une fois seulement. *Les urines et les mictions furent toujours normales.*

Le malade quitta la clinique le vingtième jour, la plaie à peu près cicatrisée. La guérison était complète un mois après. Le malade engraissa et reprit des forces.

Suites éloignées. — Toutefois, au mois de septembre 1898, il revint me voir, avec un *noyau épithélial* dans la cicatrice. Je l'*extirpai* de suite ; et la cicatrisation se fit en huit jours. Mais, au mois d'octobre 1898, le ventre augmenta rapidement, la dyspnée devint intense, et le malade succomba à une *généralisation* indiscutable.

Examen de la pièce. — 1° *Examen macroscopique, fait après l'opération.* — La pièce consiste dans un vaste kyste, à une seule loge, sans aucun cloisonnement. La paroi est dure, comme *fibreuse*, *grisâtre*, en dehors, *rougeâtre* en dedans; son épaisseur, de trois à quatre millimètres en moyenne, est ici plus mince, ailleurs beaucoup plus épaisse. En quelques points, elle présente des *épaississements* de huit à dix millimètres, larges comme une pièce de cinq francs, à surface *mamelonnée*, et plus rouge, comme si on y avait semé des *fraises* minuscules et de consistance assez molle. L'uretère se perd dans la paroi. Le liquide est de couleur rouge foncé, sans odeur, et ne se coagule pas.

Nous avions évidemment affaire à une *poche hydronéphrotique,* qui qui était remplie d'urine sanguinolente, et qui présentait par places des plaques de *tumeur villeuse.*

2° *Examen microscopique.* — Il a été fait par le regretté docteur Pilliet (de Paris).

A. Examen des coupes. — Les coupes de la poche, envisagées de dehors en dedans, montrent les différents plans suivants, très nets et bien distincts les uns des autres.

a) D'abord, une enveloppe de *tissu conjonctivo-adipeux*, assez épaisse, et contenant des vaisseaux scléreux. *b*) Vient ensuite une bande de tissu compact, composé en grande partie de *fibres musculaires lisses* toutes hypertrophiées et entourant des *artérioles* volumineuses, qui occupent en général le *centre* de cette couche. Tout autour se voient dispersés un certain nombre de *tubes épithéliaux*: les uns, très étroits, remplis par de volumineuses cellules polyédriques, qui ne laissent pas de lumière au centre des tubes; les autres, tapissés par des cellules cubiques, et distendues par des amas de substance colloïde. Tous ces tubes, kystiques ou non, sont en voie d'atrophie, et, malgré l'absence de glomérules de Malpighi reconnaissables, ils paraissent appartenir au *parenchyme rénal. c*) Vient ensuite une mince nappe de tissu adipeux, parcouru par de nombreuses traînées de *cellules inflammatoires. d*) Enfin, la paroi interne de la poche composée d'un *chorion* épais, rempli de faisceaux de fibres musculaires lisses feutrées dans tous les sens et couvert à sa surface libre de *prolongements papillaires* étendus, irréguliers, arborescents, peu vasculaires (*Fig.* 2.)

Ces prolongements sont revêtus de cellules polyédriques, semblables à celle du *bassinet* et de l'uretère, dispersées sur 15 à 20 millièmes de millimètre d'épaisseur.

B. *Examen du liquide.* — On n'y trouve que des globules rouges altérés et des cellules granuleuses, provenant de la desquamation des papilles.

En résumé, on se trouve en présence d'une *tumeur papillaire*, qu'il est difficile de dénommer ÉPITHÉLIOMA, malgré la prolifération des éléments épithéliaux de revêtement, à cause de l'absence de diffusion de ces éléments dans les couches profondes. Ce *papillome s'est développé aux dépens de la muqueuse du bassinet.*

Ce genre de tumeur est rare, ajoute Pilliet, et, malgré la bénignité his-

Fig. 2. — Coupe de la paroi de la poche hydronéphrotique, au niveau d'une tumeur villeuse du bassinet (Cas de Pantaloni).

tologique de la lésion à ses débuts, il offre beaucoup de chances de généralisation. — Diagnostic: *Tumeur papillaire du Bassinet.*

Le pronostic de M. Pilliet s'est, comme on l'a vu, malheureusement réalisé.

C. *Examen du noyau de récidive dans la cicatrice.* — Cette pièce, nous a écrit M. Pilliet, est composée de cellules très grandes, évasées, implantées dans les mailles du tissu adipeux. Elles forment aussi des groupements en bouquets et des tubes ayant tout le caractère de l'*épithélioma à cellules cylindriques.*

*
* *

I. — Tout d'abord, au point de vue purement *clinique*, cette observation est extrêmement intéressante. Elle montre, en effet, quels sont les symptômes de début de cette lésion, si rarement observée en France, et dont nous ne connaissons, pour notre pays, qu'un seul cas publié, sans détails symptomatiques d'ailleurs, avant le nôtre.

Il est très probable, en effet, comme le raconte le patient, que la maladie s'est développée de très bonne heure et sans symptôme appréciable. Ce début, des plus sournois, est, au demeurant, en rapport avec la très longue durée de l'affection, qui a mis près de trente ans à atteindre son apogée.

Si le patient ne s'en est aperçu qu'à 22 ans, après une violente émotion, c'est qu'à ce moment apparut sans doute la *première réaction*, bien nette, de l'appareil urinaire supérieur, alors que depuis longtemps la lésion anatomique primitive existait.

En tous cas, il est indiscutable qu'elle se manifesta ici sous la forme d'un accès d'*Hydronéphrose intermittente*, c'est-à-dire d'une de ces crises, si bien décrites, après les travaux de Léopold Landau (Berlin), par M. le Professeur Félix Terrier et M. Marcel Baudouin (1).

Que constatons-nous, en effet ? Au premier accès, le malade se met au lit, et le médecin consulté trouve de suite une *tumeur*, du volume d'un petit melon, dans le flanc droit, au niveau de la région rénale.

Puis l'on voit la tumeur *diminuer* d'elle-même, et cela à un tel point que bientôt elle n'existe pour ainsi dire plus. C'est là la marche typique, bien connue aujourd'hui, de cette forme d'*Hydronéphrose ouverte*, qu'on appelle intermittente, c'est-à-dire de la distension brusque du bassinet et de la partie supérieure de l'uretère par l'urine, sous l'influence d'une cause quelconque.

Évidemment, il est difficile de dire pour quels motifs cet accès s'est produit à cette époque et ne s'est montré qu'à ce moment. Mais le fait est là, indéniable. Ne faut-il pas d'ailleurs que les accidents commençent, à un moment donné !

A l'âge de 40 ans seulement, nouvel accès, raconte le malade, mais

(1) Félix Terrier et Marcel Baudouin. — *L'Hydronéphrose intermittente.* — Paris, Alcan, 1891, in-8°.

bien plus intense celui-là. Peut-être quelques autres, non douloureux, ont-ils passé inaperçus. Mais qu'importe ? La lésion a évidemment progressé. La preuve, c'est que cette fois apparaissent les *douleurs*, caractéristiques des formes graves de cette hydronéphrose, des formes où la lésion causale est devenue d'une importance réelle, et où il y a même probabilité de complication.

L'accès dura longtemps ; aussi les douleurs furent-elles très vives. Il y eut une distension, sans doute considérable, du bassinet, qui fut peut être causée par un *déplacement du rein*, comme dans le premier accès ; on nota des phénomènes de compression et même d'inflammation régionale d'une extrême intensité.

Toutefois, il n'est pas probable que le bassinet, même très distendu, ait pu seul les produire ; et tout porte à croire, en effet, que c'est ou un déplacement rénal, concomitant ou antérieur, ou plutôt une *infection*, qui a amené cet œdème des membres inférieurs et cette ascite, soit par compression persistante, ou soit plutôt par phlébite de la veine cave inférieure.

A partir de ce second accès, au demeurant, l'état empira. Évidemment, l'affection, cause primitive de tous ces phénomènes, continuait à évoluer. L'hydronéphrose, d'*intermittente* qu'elle était d'abord, était devenue *permanente*, quoiqu'encore *ouverte*. Le malade affirme, en effet, que le ventre était resté gros du côté droit, après la disparition de l'ascite.

A la fin de 1897, l'hydronéphrose s'accentue, mais sans devenir nettement *fermée*. Aussi la situation, on le soupçonne sans peine, s'aggrave-t-elle très notablement. Le ventre grossit beaucoup ; les douleurs augmentent ; et bientôt les *hématuries* apparaissent.

A ce moment, ce qui domina la scène, ce ne furent plus des symptômes accessoires, comme les accidents dus à l'hydronéphrose intermittente, mais bien le complexus clinique local des véritables *tumeurs* de la région rénale.

Pourtant, quand nous vîmes le malade, la lésion avait acquis un développement tel, et se manifestait par des caractères si particuliers, qu'ils nous induisirent en partie en erreur. Les vaisseaux de nouvelle formation de la tumeur laissaient bien échapper du sang dans les urines, désormais fortement teintées ; mais, à cause de l'état général, encore assez bon, et en raison du volume énorme de la tumeur, qui nous faisait plutôt pencher vers une tumeur kystique, ces hémorragies ne frappèrent pas suffisament notre attention.

Aussi, malgré l'altération indiscutable du faciès (teint jaune), qui

aurait dû nous faire soupçonner la possibilité d'un néoplasme malin de la région rénale, le diagnostic que nous posâmes, avant l'opération, fut-il celui d'*Hydronéphrose* classique. Il n'y avait pourtant aucune fluctuation, permettant de soupçonner une collection liquide. Mais nous avions été surpris d'apprendre les variations de volume de la tumeur, au cours de la maladie; et cette constatation nous avait empêché de songer à autre chose et de pousser plus loin nos recherches étiologiques.

L'opération a prouvé que notre diagnostic était exact, très exact même, mais incomplet. L'hydronéphrose était réelle ; mais elle était due à une tumeur du bassinet, d'une nature particulière, à un *Papillome*. Nous avions affaire à une *villous disease* des Anglais.

D'après plusieurs auteurs, et en particulier Tuffier, l'histoire clinique du Papillome du Bassinet se confondrait avec celle des tumeurs du rein. Nous basant surtout sur notre propre observation et sur les remarques qui précèdent, nous pensons qu'il y a peut-être, dans des affirmations de cette nature, une certaine exagération, qui s'applique non pas seulement au Papillome, il est vrai, mais du moins aux diverses tumeurs du Bassinet.

Peut-être, en effet, sera-t-il possible de diagnostiquer un jour cette affection, et de la différencier cliniquement des maladies rénales de même ordre ? Si nous émettons cette idée, c'est que, dans notre cas, il y a eu, en effet, tout un complexus symptomatique, qui paraît manquer d'ordinaire dans les néoplasmes malins du rein; nous voulons parler des accès, survenus au début, d'*hydronéphrose intermittente*, et qui sont bien, eux, la caractéristique des lésions siégeant dans le bassinet. Une autre preuve, c'est que nous avons diagnostiqué l'*hydronéphrose*, et non pas la *tumeur!*

Certes, l'hydronéphrose intermittente peut reconnaitre bien des causes, depuis le déplacement rénal jusqu'au cancer de l'utérus ou de la vessie; mais nous pensons qu'elle doit être fort rare, sinon inconnue, dans les cas de localisation du néoplasme au tissu rénal seulement. On conçoit que, dans de telles conditions, ces accès d'hydronéphrose aient une importance clinique considérable. Il faudra donc toujours les rechercher et savoir les dépister dans les cas douteux, mais évidemment ne pas se borner là.

Il en résulte que si, au moment où l'on observe les signes typiques d'un néoplasme rénal (tumeur, hémorragies, altération de l'état général), on découvre dans les antécédents du malade des crises analogues à celles magistralement décrites par MM. F. Terrier et Marcel

Baudouin, il faut de suite penser à la possibilité d'une localisation pyélique primitive.

Lorsqu'au contraire on aura à examiner un tel sujet au début de son affection, alors que les signes indiscutables de lésion maligne manqueront (pas d'hémorragie, pas d'altération de l'état général), on ne songera probablement pas à un néoplasme du bassinet.

En raison des crises d'hydronéphrose, on pensera plutôt à un rein mobile simple : ce qui sera logique. Mais alors, dans ce cas, se cachera derrière la mobilité rénale (qui existera probablement par suite du développement même de la tumeur), une altération organique, que le flair chirurgical seul permettra de soupçonner, puisqu'il n'y a pas de symptôme propre. Il est, en effet, impossible de distinguer cliniquement, quand il n'y a pas d'hémorragie, un rein mobile simple d'un rein mobile dont la muqueuse du bassinet serait atteinte de dégénérescence maligne au début.

L'opération nous a permis encore de faire une constatation intéressante. Nous avons vu que le kyste hydronéphrotique *adhérait certainement à la veine cave inférieure*, et que celle-ci dut être mise à nu. Eh bien, cela prouve qu'un certain degré d'inflammation a existé, à un moment donné, dans cette partie du bassinet distendu, qui par suite a réagi d'une façon assez intense sur la veine cave elle-même (1).

Ce fait anatomo-pathologique est certainement en rapport avec la crise d'hydronéphrose, survenue vers l'âge de 40 ans, qui fut accompagnée de douleurs violentes, d'œdème des membres inférieurs, et d'ascite; et il est très probable qu'à cette époque il y a eu une légère phlébite de la veine cave inférieure.

II. — Au *point de vue anatomo-pathologique*, notre observation est un cas indiscutable de *Papillome du Bassinet*, un type de ces tumeurs, si rares chez nous, que les Anglais ont désigné depuis longtemps sous le nom de *villous diseases*, et qui paraissent plus fréquentes dans la vessie que dans tous les autres organes.

On remarquera que le symptôme, qui a dominé constamment le tableau clinique, et qui nous a empêché de faire un diagnostic complet, l'hydronéphrose, était aussi ce qu'il y avait de plus saillant sur la pièce. On a été, au premier abord, plus frappé par la distension du bassinet que par le volume de la tumeur qui l'avait causée.

Nous n'insisterons pas cependant ici sur cette hydronéphrose, qui n'a

(1) L'examen microscopique a permis d'ailleurs de reconnaître, dans la paroi de la poche, des traînées de « cellules inflammatoires ».

rien de particulier; mais nous noterons le peu d'importance qu'avaient, en apparence, les productions papillomateuses elles-mêmes.

Notre collègue, M. le Pr E. Guillet (de Caen), dès 1888, se demandait s'il s'agissait là de *papillomes simples* ou d'épithéliomas? Il ajoutait : « L'analogie et même la coïncidence de ces productions avec les tumeurs de la vessie, qui doivent être regardées, comme appartenant la plupart à des tumeurs malignes, nous font pencher à les ranger dans cette dernière catégorie ». Notre observation montre qu'il avait soupçonné la vérité; mais il semble que ce soit là le seul véritable cas observé de *généralisation*, au moins pour le bassinet.

On remarquera que la maladie a récidivé dans la cicatrice de la néphrectomie, sous forme d'un *noyau épithéliomateux*, très net, six mois après l'opération ; et que, d'autre part, la généralisation, en un mois, a fait des progrès tels que le patient a succombé au bout de peu de jours. Ce qui montre péremptoirement la malignité réelle de certains cas au moins de ces tumeurs, qui, cependant, peuvent rester des années à l'état bénin.

III. — Au point de vue de la *technique opératoire* proprement dite de cette NÉPHRECTOMIE SOUS-PÉRITONÉALE LATÉRALE (et non lombaire) ou PARAPÉRITONÉALE, nous nous bornerons à faire remarquer les difficultés que nous avons éprouvées du fait des *adhérences de la tumeur à la veine cave inférieure*.

Cette complication mérite de retenir l'attention ; elle aurait pu arrêter en effet certains opérateurs, que la vue de ce vaisseau impressionne particulièrement. A peine l'avions-nous reconnue au voisinage de la poche à extirper, que notre parti était pris. Si, au cours des manœuvres, il nous arrivait de la déchirer, nous étions prêt à la *suturer*, comme l'ont fait déjà plusieurs chirurgiens et récemment Peugniez (d'Amiens), ayant le matériel opératoire nécessaire sous la main. Aussi cette désagréable découverte ne nous arrêta-t-elle pas.

Heureusement, l'éventualité ne se produisit pas, et nous pûmes, sans encombre, terminer la dissection; mais plusieurs des assistants furent manifestement surpris de voir que nous ne nous éloignions pas, par définition, d'un endroit si dangereux.

II. — ÉTUDE D'ENSEMBLE.

I.— Historique. — L'histoire des tumeurs villeuses du bassinet n'est pas longue à ébaucher. Elle se trouve en entier à l'article *Rein*, que Lancereaux a rédigé en 1876 pour le *Dictionnaire encyclopédique des Sciences médicales* (1). Depuis, les différents auteurs qui ont écrit sur le sujet n'ont fait que résumer cette courte notice.

Notre collègue, M. le Pr Eugène Guillet (de Caen), leur a, de son côté, consacré quelques lignes de son excellente thèse de doctorat (2). Quand aux ouvrages classiques, ils sont aussi brefs que possible sur le sujet qui nous occupe, comme on pourra en juger par les citations qui suivront.

D'après Lancereaux (3), le papillome du bassinet, « sans être absolument rare, est une affection néanmoins à peu près inconnue. Cette lésion, qui a son point de départ soit dans le bassinet, soit dans les uretères, consiste en *végétations papilliformes* de la membrane muqueuse de ces parties, végétations qui, par leur accroissement excessif, compriment et atrophient le parenchyme glandulaire. »

En dehors du fait détaillé que nous signalons plus loin, Lancereaux, qui est un peu trop affirmatif dans sa description succincte, aurait vu, dans *plusieurs* cas, des végétations papillifor-

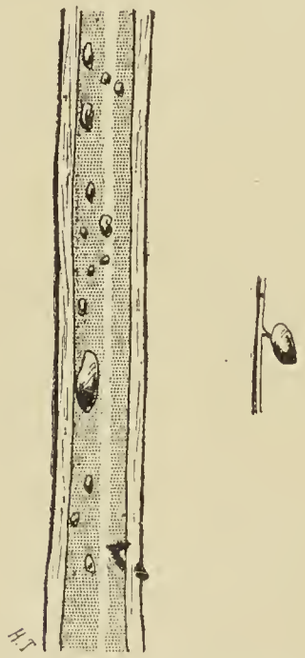

Fig. 3. — Uretérite kystique polypeuse (Lancereaux).

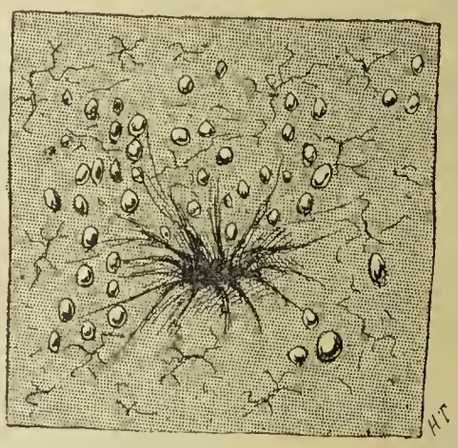

Fig. 4. — Pyélite kystique polypeuse (Lancereaux).

mes peu étendues de la muqueuse, des uretères et des bassinets, qui lui ont paru n'être qu'un premier degré de cette altération ; ce sont ceux qu'il a représentés dans son *Atlas d'anatomie pathologique* (4)

(1) Lancereaux. [Art. *Rein*]. — *Dict. encycl. des Sciences médicales*. Paris, IIIe série, 1876, t. III, p. 247-248.
(2) Eugène Guillet. *Les tumeurs malignes du Rein*. — Paris, 1888, th. doct., in-8, p. 40.
(3) Lancereaux. — *Loc cit.*
(4) P. 360, et pl. XXXVI (Voir *Fig.* 3 et 4).

et que nous reproduisons ici (*Fig.* 3 et 4) ; mais, pour nous, ils paraissent très douteux, au moins comme *papillomes* ; et ce sera certainement l'opinion de tous les lecteurs, qui compareront avec soin ces dessins avec les diverses figures, que nous publions plus loin, de véritables *tumeurs villeuses*.

Pour nous, il s'agit simplement là d'*uretérite* et de *pyélite kystique polypeuse*, affection bien décrite par Litten, comme nous le signalerons bientôt.

« Les productions papilliformes de la membrane muqueuse des voies urinaires paraissent avoir été signalées, ajoute Lancereaux, par Rokitansky, Wedl et plusieurs autres. » En réalité, Rokitansky et Klebs n'en parlent pas (Neelsen). « Rayer (*Traité des maladies des reins*, t. III, p. 723) aurait consigné dans son livre, dit encore Lancereaux, le cas d'un bœuf, dont l'un des reins était le siège de tumeurs gélatiniformes, tremblotantes, assez semblables à celles de notre malade. » Mais ces faits nous paraissent encore douteux, au moins en ce qui concerne le *Bassinet*.

Tant qu'à celui de Cornil et Rousseau (*Journal de l'Anatomie*, 1868, p. 570), mentionné par Lancereaux, il est plus discutable encore comme papillome. Certes, ces faits ne manquent pas d'analogie avec ceux dont nous nous occupons et peut-être devrait-on en rapprocher encore le cas de kyste du rein, simulant un kyste ovarique, rapporté par Henri Cooper Rose (*Med. chir. Transact.*, t. LI. p. 167); mais, vraiment, ce serait trop forcer les choses que de pousser aussi loin les rapprochements. Bornons-nous donc aux cas patents, que nous rapportons plus loin.

Cette altération des voies urinaires et du rein, dont les effets sont quelquefois fort graves, se rapproche évidemment des végétations papillaires qui se produisent dans la vessie. Elle est, pour Lancereaux, un acheminement à l'étude du cancer des reins. « Sorte de néoplasie fibreuse papilliforme, dit ce médecin, elle est d'autant plus importante à connaître, qu'en raison du volume, de ses transformations et de son siège, elle peut donner lieu à des erreurs de diagnostic, et être prise, chez la femme, en particulier, pour un *kyste ovarique*. L'hématurie, assez habituelle alors, est du plus grand secours pour éviter l'erreur. » Ces réflexions sont extrêmement justes.

Pour M. Tuffier, l'auteur de l'article *Rein* du *Traité de Chirurgie* (1), les tumeurs villeuses du bassinet sont « bien connues » : affirmation qui nous paraît fort risquée ! Elles siégeraient tantôt dans le bassinet

(1) Tuffier. — [Art. *Tumeurs du Rein* et *Tumeurs de l'Uretère*]. — *Traité de Chirurgie* de S. Duplay et P. Reclus. — Paris, Masson, 1892, t. VII, p. 616 et 656.

lui-même, tantôt sur la portion initiale de l'uretère. Elles provoqueraient des hémorragies abondantes ; et leur histoire clinique se confondrait, d'après cet auteur, avec celle des néoplasmes du rein : ce qui est encore loin d'être tout à fait exact ! Elles seraient enfin, dit-il, plus fréquentes en Angleterre qu'en France : ce qui paraît en effet indiscutable.

« La tumeur est formée de touffes à pédicule mince, insérées sur la muqueuse du bassinet. Ces touffes molles, allongées, formant un véritable chevelu, sont formées de cellules nucléées, rondes, et d'un stroma fibreux délicat, le tout revêtu d'épithélium. Dickinson (1) parle d'un cas où cette lésion existait sous la même forme dans le rein et dans la vessie; et, dans une préparation de *King's College* (2), la tumeur coïncide avec une mélanose. »

D'après Legueu enfin (3), qui écrit en 1894, en ce qui concerne les tumeurs de l'uretère en général, « leur étude clinique reste à faire » : appréciation très exacte. « En dehors de quelques tumeurs *villeuses* du *bassinet* et de l'uretère, on n'aurait observé, dit-il, que le myxomyome (Cattani), le myxosarcome (Ribbert), des kystes psorospermiques (Éve); mais tout se réduit à ces cas isolés. Il est encore à venir, ajoute-t-il, le jour où quelque tentative d'extirpation heureuse ou malheureuse viendra donner à cette question l'intérêt pratique qu'elle n'a pas encore. » Nous espérons, par ce modeste travail, contribuer à avancer ce jour.

D'après Desnos (4), parmi les diverses tumeurs du bassinet, il faut citer les tumeurs malignes, qui peuvent prendre naissance dans le bassinet et envahir le rein secondairement. « Une variété, intéressante et encore incomplétement connue, serait constituée, dit-il, en 1898, par une *tumeur villeuse*, analogue aux tumeurs villeuses vésicales, qui n'aurait pas de tendance à la généralisation et qui enverrait quelquefois un prolongement dans l'uretère. » Nous verrons qu'à propos de leur bénignité Desnos se trompe probablement.

Les recherches, plus circonstanciées, que nous avons faites dans les publications médicales, ne nous ont amené à découvrir que de rares observations authentiques et pour lesquelles la discussion n'est pas possible. Ce sont celles de Roberts et de Morgan, puis de Murchison, citées déjà par Lancereaux ; celle de Lancereaux lui-même; et, enfin, les cas, plus explicites encore, de Neelsen, de Battle, et de Kohlhardt,

(1) Nous n'avons pas pu retrouver cette observation, dont Tuffier ne donne pas l'indication bibliographique.

(2) Nous ignorons de même si cette pièce a été décrite et si cette description a été publiée.

(3) Legueu. — *Chirurgie du Rein*. Paris, 1894, p. 262.

(4) Desnos. — *Traité élém. des Maladies des Voies urinaires*.—Paris, 1898, 2e édit., p. 857.

dont les mémoires, relativement récents, ont beaucoup facilité notre tâche, malgré leurs courtes dimensions.

D'après Birch-Hirschfeld, au dire de Kohlhardt (1), les carcinomes primitifs du bassinet, des calices et des uretères « sont au moins très rares. » Kohlhart n'a trouvé qu'un cas décrit par Shattok et dû, dit-il, à un calcul. Parmi les autres néoplasmes, Birch-Hirschfeld ne mentionnait les *polypes*, au dire de Neelsen, que d'une façon très brève, et à propos des causes de l'*hydronéphrose*, fait très intéressant à signaler.

Neelsen parle d'une tumeur analogue à celle que Kohlhardt a observée. Cette tumeur était située dans l'un des uretères, qui, dans ce cas, étaient doubles; et elle se dirigeait directement vers le bassinet. Les excroissances avaient en partie, la forme de crêtes de coq, en partie, de papilles fines, très ramifiées ; à la base de ces excroissances, on ne voyait aucune infiltration ou prolifération cellulaire d'ordre inflammatoire. Ni l'examen macroscopique, ni microscopique ne permirent de la confondre avec le cancer. On voit qu'il s'agit surtout, dans ce cas, d'une *tumeur villeuse de l'uretère et du bassinet*, sur laquelle nous reviendrons d'ailleurs.

Neelsen ajoute, avec raison selon nous, que l'affection décrite par Litten (2) n'a rien à voir avec le papillome du bassinet. Il nous semble être tout à fait dans le vrai (3); et peut-être doit-on rapprocher de ces faits les figures de Lancereaux (Voir *Fig.* 3 et 4), auxquelles nous avons fait allusion plus haut.

II. — Symptomatologie. — D'après les observations connues, on peut dire qu'au point de vue clinique, le Papillome du Bassinet peut se présenter sous deux aspects différents, suivant que la lésion évolue très lentement ou rapidement, si on laisse de côté les cas où elle est compliquée, soit par la présence d'un calcul dans la partie supérieure de l'uretère distendue, soit par d'autres accidents. Cette dernière catégorie de faits doit, en effet, constituer le chapitre des complications, et non pas une forme clinique, réelle, de cette maladie.

(1) Litten. — *Virchow's Arch.*, B^d LXVI, p. 139.

(2) « L'affection décrite par Litten, dit Neelsen, sous le nom d'*uretérite kystique polypeuse*, n'a rien de commun avec ces cas. Dans le fait de Litten, il s'agissait de *kystes à contenu colloïde* déjà décrits par Rokitansky, situés dans ou sous la muqueuse, et déterminant de petites tumeurs proéminentes, en partie polypeuses. Ces kystes sont, sans aucun doute, des productions d'une inflammation chronique, tandis qu'ici nous avons affaire à de véritables *néoplasmes*, dont l'origine n'est pas liée à une inflammation chronique, mais à des causes autres, encore inconnues.

(3) Roberts (J.-H.) et de Morgan (C.). — *Villous disease of the kidney* [Affection villeuse du rein]. — *Transact. of the pathol. Soc. of London*, 1870, XXI, 239-241. [Traduction de l'*Inst. de Bibliogr.* de Paris].

1° Quand la tumeur a *une croissance relativement rapide*, le complexus symptomatique dominant présente, on le conçoit facilement, tous les caractères de celui des *tumeurs malignes*, en général, et celui des localisations *rénales*, en particulier. C'est ce que nous montrent nettement l'observation de Roberts et de Morgan et celle de Lancereaux entr'autres (*Fig.* 3 et 4). Dans ces faits, au point de

Fig. 5. — Une des villosités d'un papillome du bassinet (Roberts et de Morgan).

Fig. 6. — Stroma et cellules d'une villosité d'un papillome du bassinet (Agrandissement de la Figure précédente de Roberts et de Morgan).

vue anatomo-pathologique, il n'y a *pas d'hydronéphrose* véritable, mais une simple distension du bassinet par les ramifications de la tumeur. Peut-être s'agit-il même alors d'une *variété histologique* spéciale de papillome (*Fig.* 5 et 6) ?

Dans l'observation de Roberts et de Morgan, en effet, le bassinet, en totalité, *était très dilaté ; mais il n'était pas rempli d'urine.* Ce qui l'obstruait, c'était une matière crémeuse, presque solide, au moins par

partie. Il en résulte que l'on n'a eu, dans ce cas, affaire qu'à une *fausse hydronéphrose*, c'est-à-dire à une dilatation du bassinet, non pas par de l'urine, mais par les détritus de la tumeur elle-même. Ce qui explique pourquoi, dans ce fait, on n'a pas observé de véritables crises d'hydronéphrose intermittente.

Il en a été absolument de même, dans l'observation de Lancereaux. Là aussi il n'y a pas, à proprement parler, d'hydronéphrose vraie. Le développement de la tumeur a été relativement si rapide que la distension du bassinet et des calices, qui existait pourtant, a été produite, non pas par du liquide, mais par un produit solide, les végétations. On a constaté d'ailleurs, à l'examen clinique, une *fausse fluctuation* dans la tumeur. Ce qui explique pourquoi les crises d'hydronéphrose intermittente ont également manqué, comme dans le cas de Roberts et de Morgan.

2° Quand, au contraire, le *papillome ne se développe que lentement*, ce qui, au début du moins, attire l'attention, ce ne sont plus les caractères cliniques dépendant de la tumeur maligne : hémorragies persistantes, altérations de l'état général, etc. Non ; ce sont des phénomènes réactionnels du côté de l'extrémité supérieure des voies urinaires et, pour tout dire en un seul mot, ce sont des accès, plus ou moins intenses d'ailleurs, avec ou sans douleurs, d'*hydronéphrose intermittente*. Les faits de Neelsen et de Battle même, ceux de Kohlhardt, de Murchison, et notre observation surtout, sont absolument démonstratifs à ce point de vue ; et, à l'autopsie, ce qui saute de suite aux yeux, c'est l'*hydronéphrose vraie*, dont le contenu est constitué par de l'urine, renfermant une quantité très considérable de sang.

Dans le cas de Murchison, les deux bassinets étaient considérablement dilatés et remplis de sang. Et d'ailleurs il y a eu au début des attaques de pollakiurie. Ce cas est celui qui se rapproche le plus de notre observation personnelle, au point de vue clinique.

D'après Neelsen, l'importance considérable du sac hydronéphrotique, constaté sur l'un des reins droits, répond à la nature de l'obstacle créé par les tumeurs polypeuses.

« Lorsqu'il existe, dit-il, une oblitération *complète* et *durable* de l'uretère, jamais le bassinet ne se trouve ainsi dilaté ; le tissu rénal subit rapidement l'atrophie complète sous la pression continuelle de l'urine en état de rétention, et c'est ainsi que la sécrétion urinaire se trouve arrêtée. Le rein hydronéphrotique, dont l'uretère a été oblitéré *rapidement* et *complètement* par une ligature, par un calcul enclavé,

ou par un obstacle analogue, ne se montre pas, dans beaucoup de cas, plus gros, et souvent même pas plus petit que le rein normal. Une dilatation du bassinet, allant jusqu'à la grosseur d'une tête d'homme, ne peut avoir lieu, quand l'obstacle est d'une nature telle qu'il n'interrompt pas aussitôt la fonction rénale, quand l'oblitération de l'uretère n'est pas complète, ou bien lorsque l'oblitération est *intermittente*, et que le passage de l'urine est libre par moments. Les polypes papillomateux, avec leur stroma constitué presque de capillaires dilatés, sont des tumeurs dont les dimensions dépendent absolument de la pression sanguine de leurs vaisseaux : tandis qu'à l'état d'anémie ils sont petits et aplatis sur la muqueuse, ils deviennent, à l'état de congestion intense, des tumeurs émergeant considérablement, sans pouvoir constituer toutefois, à cause de leur consistance molle, un obstacle absolu, même à l'état de l'hypérémie la plus forte, à l'écoulement de l'urine. Il s'était donc, dans une certaine mesure, produit ici comme dans notre cas, des conditions analogues à celles que l'on observe dans le cas rare d'oblitération d'un uretère par une *valvule congénitale*, oblitération qui, comme on le sait, détermine les plus grandes dilatations du bassinet. La dilatation, limitée à l'une des moitiés du double bassinet, répond à l'observation faite régulièrement dans le cas d'uretère double, et suivant laquelle les bassinets, correspondant à ces deux uretères, sont complètement séparés. »

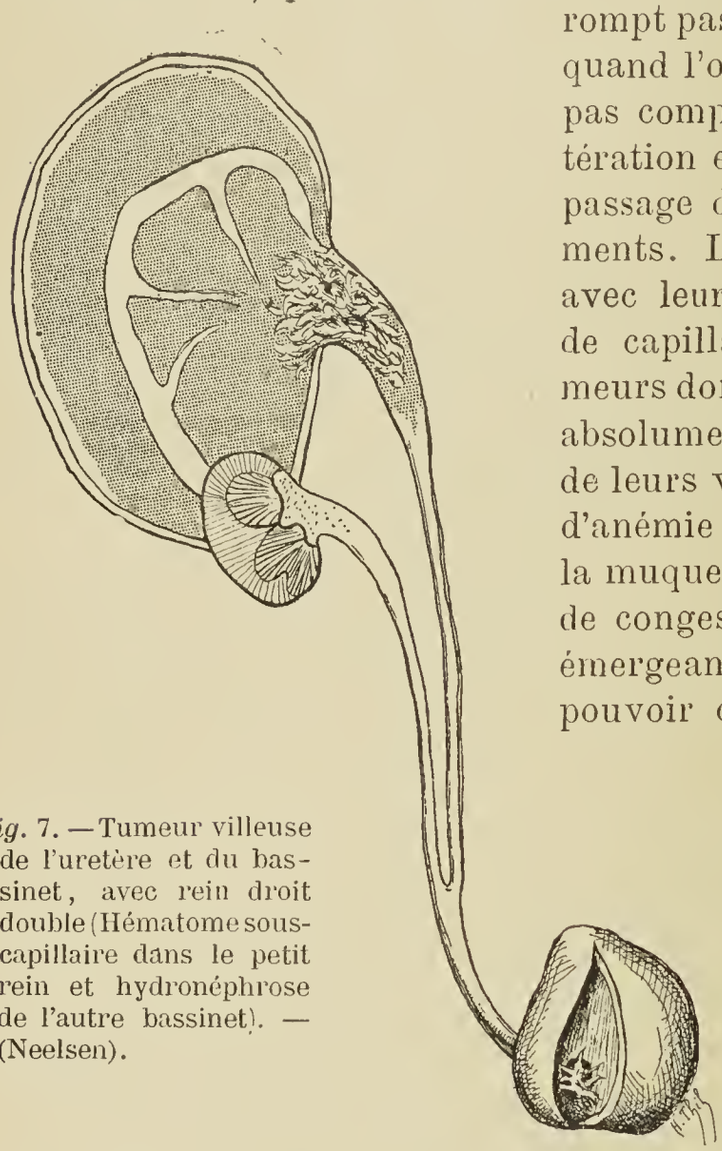

Fig. 7. — Tumeur villeuse de l'uretère et du bassinet, avec rein droit double (Hématome sous-capillaire dans le petit rein et hydronéphrose de l'autre bassinet). — (Neelsen).

Dans le fait de cet auteur, assez analogue à notre observation, au moins pour l'un des reins droits, la lésion a donc également débuté très sourdement et évolué très lentement.

Mais ici les crises légères du début de l'hydronéphrose, si elles ont existé, ont passé inaperçues, et une complication mortelle est survenue, qui a mis fin subitement à la scène. Dans l'un des reins droits, en effet, s'est produit un *hématome sous-capsulaire,* qui a entrainé la mort, comme nous le verrons plus loin (*Fig.* 7 et 8).

Au point de vue symptomatique pur, il n'y a presque rien à dire du cas de Battle. Ici, en effet, dès le début, la tumeur a été compliquée par l'existence de calculs du bassinet, et le tableau clinique véritable de la lésion a été complètement dénaturé et même masqué. Mais, après la première opération (néphrolithotomie), la tumeur ayant continué à évoluer malgré un curettage, on est revenu un peu à la phase d'hydronéphrose. D'ailleurs, l'observation n'a pu être suivie longtemps, une seconde opération ayant eu lieu bientôt.

Fig. 8. — Aspect des villosités faisant issue dans le bassinet (Neelsen).

Certes, l'*hydronéphrose*, dans le cas de Kohlhardt, n'était pas très volumineuse (elle avait la grosseur d'un œuf de poule); mais là aussi elle était réelle (*Fig.* 9). Si elle n'a pas atteint des dimensions plus considérables, c'est qu'en somme, les hémorragies ont commencé de bonne heure et ont forcé à opérer relativement très vite, deux ans environ après le début des accidents; et, si la tumeur n'a pas donné lieu dans ce cas à des crises intermittentes manifestes de rétention d'urine dans le bassinet, c'est probablement parce qu'elle a débuté à une certaine distance de l'orifice de l'uretère, dans le réservoir pyélique.

Ainsi donc l'affection, quand la lésion débute lentement et par l'extrémité inférieure du bassinet, ou plutôt au voisinage de l'extrémité supérieure de l'uretère, doit se traduire, à l'origine, ainsi qu'on le conçoit sans peine, par des crises d'*hydronéphrose intermittente,* qui s'accentuent de plus en plus.

C'est en effet ce qui a été observé chez les patients examinés par un médecin, dès *le début* de leur maladie, fait d'ailleurs rare.

Nous avons vu que ce complexus symptomatique a été très net dans notre cas. Et, si, dans les autres observations de même ordre, qui ont été publiées surtout au point de vue anatomo-pathologique, on n'a pas insisté sur ce syndrome, cela tient à plusieurs raisons, dont la première est parfaitement suffisante : on ignorait, en effet, à cette époque la possibilité de ces crises; et leur existence, comme leur mécanisme, était absolument inconnue (1).

(1) Le travail de MM. F. Terrier et M. Baudouin date de 1891.

Malgré cela, on le retrouve cependant à l'état d'ébauche, d'indication vague, dans les faits consignés dans la littérature. C'est ainsi que, dans le cas de C. Murchison, nous trouvons cette phrase, très importante, qui s'applique très bien à des crises de cette nature : « Pendant deux ou trois ans (cela tout à fait au début de la maladie), il a eu des attaques de *Pollakiurie*, de plus en plus fréquentes, mais légères. » Ces accès, caractérisés par une émission d'urine *très abondante* (sans hémorragie à cette époque), correspondent bien au phénomène de la sortie de l'urine accumulée dans le bassinet pendant quelque temps.

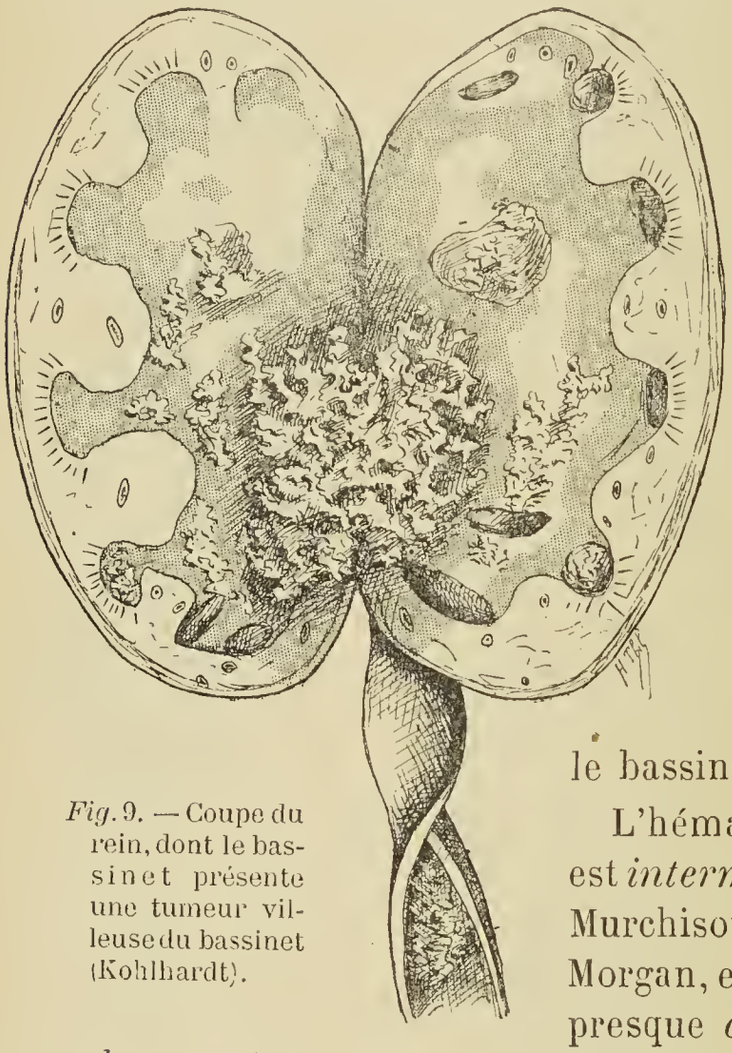

Fig. 9. — Coupe du rein, dont le bassinet présente une tumeur villeuse du bassinet (Kohlhardt).

L'hématurie elle-même, au début, est *intermittente*. Témoins les cas de Murchison, celui de Roberts et de Morgan, etc. Mais bientôt elle devient presque *continue*. En ce qui concerne la quantité, elle commence, comme on le devine facilement, par être *légère*. Les urines sont à peine teintées de sang (Murchison).

Mais à quoi bon insister sur les caractères de ce syndrome, que M. le Professeur Guyon et ses élèves ont étudié avec tant de soin? Nous nous bornons à y renvoyer le lecteur.

III. — Complications. — Quatre véritables *complications*, d'ailleurs d'un pronostic très grave, ont été en outre notées. Ce sont : 1° la *périphlébite de la veine cave inférieure* ; 2° *la périnéphrite hémorragique* ; 3° *l'urémie* ; 4° *le calcul du bassinet*.

1° La *périphlébite* de la veine cave inférieure a été très nette dans notre observation. Elle a reconnu sans doute pour cause une légère infection des parois du bassinet, et il est probable que cette pyélite muqueuse a été d'origine ascendante, sans qu'on puisse trop dire quel a été son véritable mécanisme.

2° Tant qu'à la *périnéphrite hémorragique*, elle a été notée dans le fait de Neelsen, si curieux à d'autres points de vue.

« Ce qu'il y a dans ce cas de tout-à-fait remarquable et de très rare, dit cet auteur, c'est cette *périnéphrite hémorragique*, qu'il faut considérer comme la cause efficiente de la mort. On ne peut admettre que cette périnéphrite est due à un traumatisme ; on ne peut de même pas admettre pour elle une cause plausible. Il faut donc se contenter d'en noter la réalité,et admettre pour le processus qui est observé si souvent au niveau de la tunique vaginale du testicule, et de la dure-mère de l'encéphale, c'est-à-dire la considérer comme le résultat d'une maladie grave, qui peut atteindre, accidentellement aussi, la tunique fibreuse du rein, probablement d'un rein déjà malade, et cela en présentant une forme anatomique et histologique analogue. »

Pour nous, l'explication pathogénique, que donne Neelsen, de l'hématome sous-capsulaire, nous paraît un peu vague. Il nous semble plus logique, puisqu'il s'agit d'un fait observé dans un rein supplémentaire, d'invoquer une *anomalie congénitale*, et une friabilité toute particulière de cet organe un peu rudimentaire ; mais nous n'insistons pas, pour ne pas sortir de notre sujet.

3° La *mort* peut survenir par *urémie*, comme dans le cas de Murchison. Mais il faut alors que *les deux bassinets* soient frappés à la fois ; sans cela, cette complication ne pourrait pas se produire. Ces cas de *lésions bilatérales* sont évidemment au-dessus des ressources de l'art.

Dans le fait de Murchison, lorsque les symptômes urémiques apparurent, une semaine avant la mort du malade, on supposait que l'affection vésicale, qu'on avait diagnostiquée (tumeur villeuse de la vessie), avait déterminé une inflammation qui s'était propagée des uretères dans les reins. L'autopsie, cependant, montra qu'il n'y avait pas seulement des villosités dans la vessie, mais que le même processus morbide avait en réalité *débuté* par les reins, et que l'urémie était due à l'obstruction des uretères par des caillots provenant des villosités situées au-dessus d'eux. Le passage de caillots dans les uretères provoquait alors des symptômes que l'on ne put distinguer de ceux qui sont dus au passage d'un calcul. Ce fait a une certaine importance, au point de vue du diagnostic; car, si ces symptômes s'étaient manifestés plus tôt, on aurait pris, sans aucun doute, ce cas pour un cas de *calcul rénal*. Mais il faut remarquer qu'il n'en a été ainsi que parce que les *lésions* étaient *bilatérales*.

4° Nous n'insisterons pas sur le fait de Battle, où l'affection était compliquée par l'existence d'un *calcul dans le bassinet*. Bien entendu, la symptomatologie a été modifiée en conséquence, quoique, à examiner les choses de près, ce cas devrait très probablement rentrer dans

la catégorie de ceux représentés par notre observation. Mais il s'agit là d'une coïncidence, d'une *maladie surajoutée*, plutôt que d'une complication réelle, c'est-à-dire d'un accident, conséquence de la maladie primitive.

IV. — Diagnostic. — Le diagnostic différentiel de cette lésion, quand elle a atteint un certain degré, ne paraît pas devoir être surtout fait avec les *tumeurs du rein*, comme nous l'avons déjà signalé, quoi qu'en pense M. Tuffier. On doit plutôt songer à la possibilité d'une erreur de diagnostic avec une simple *hydronéphrose*, comme celà nous est arrivé, ou, lorsque la maladie se présente chez une femme, avec un *kyste de l'ovaire*, comme l'a signalé Lancereaux, avec juste raison.

Le seul symptôme qui permette d'éviter l'erreur, c'est l'*hémorragie*. Dès que les urines sont franchement sanguinolentes, il faut toujours penser à une *tumeur*, appréciable ou cachée : ce que nous n'avons pas fait dans notre cas. Et la *constatation simultanée d'une poche hydronéphrotique avec de l'hématurie*, doit immédiatement faire soupçonner la tumeur du bassinet, les *calculs* étant rarement accompagnés à la fois d'hydronéphrose et d'un écoulement de sang persistant et notable.

Voilà le fait capital sur lequel nous insistons, et sur lequel nous tenons à attirer particulièrement l'attention; car c'est la conclusion, de beaucoup la plus importante, à laquelle nous ont conduit ces recherches.

Les *tumeurs malignes du rein* ne s'accompagnant pas le plus généralement d'hydronéphrose, on conçoit qu'il n'y ait vraiment pas lieu de fixer son attention sur leur possibilité, dans les cas où l'évolution clinique est analogue à celle des faits que nous avons étudiés.

Dans le cas de Battle, le patient parut, de suite, porteur d'un *calcul rénal;* car, outre les crises de coliques néphrétiques qu'il avait présentées, et qui s'étaient toujours manifestées du côté gauche, il avait, point capital, rendu des *calculs* par l'urètre. Mais les hématuries continuelles et graves firent penser qu'il était également atteint d'un *néoplasme du rein*, et firent supposer, en raison de l'âge du sujet, qu'il s'agissait d'un *épithélioma*. Le manque d'augmentation de volume du rein, lorsque le symptôme hématurie existait, cela pendant plusieurs mois, rendait d'ailleurs improbable le diagnostic de *sarcome*, comme cause de ces hémorragies. L'hémorragie continue, comme symptôme de calcul rénal, est rare ; mais elle est réelle, car Battle lui-même a précisément enlevé un calcul du bassinet, dont la présence ne se manifestait que par une hématurie continuelle, ayant existé depuis des mois, sans douleur ; pourtant les cas de ce genre sont tout à fait exceptionnels.

On peut donc confondre la maladie que nous étudions, avec deux ordres de lésions, suivant que tel ou tel symptôme prédomine, suivant qu'on a affaire à telle ou telle des deux formes cliniques que nous avons signalées.

a) Quand ce sont les *hémorragies* qui attirent surtout l'attention, on peut croire ou à une *tumeur du tissu rénal*, ou à un *calcul du bassinet*, ou à un *calcul de la vessie* (comme cela s'est passé dans le cas de Murchison), ou même à une *tumeur villeuse de la vessie* (diagnostic admis enfin dans l'observation de Murchison).

On peut facilement éliminer le *calcul*, parce que d'ordinaire il n'y a pas d'infection (pas de pus dans les urines); pas de cristaux dans les sédiments; surtout pas de *colique néphrétique* avec anurie vraie, à moins de *lésion bilatérale*, comme le cas très rare de Murchison.

On éliminera le *cancer du rein,* malgré l'importance des hémorragies de la fin de la maladie, si l'on songe que la *tumeur de la région rénale,* quand elle existe, a plutôt les caractères d'une *poche à liquide* que ceux d'une masse solide, et par l'absence de douleurs et de symptômes généraux propres au cancer.

b) Quand, au contraire, c'est la *tumeur* qui domine surtout la scène, comme dans notre cas, par suite de l'existence d'une énorme poche remplie d'urine et de sang, on peut penser à une *hydronéphrose simple*, alors qu'il s'agit d'une hématohydronéphrose par tumeur du bassinet, ou même à un *kyste de l'ovaire* (Lancereaux).

Mais, nous le répétons, la première chose à faire quand il y a à la fois *hydronéphrose* et *hémorragie*, c'est de songer de suite à une *tumeur du bassinet,* et plus particulièrement au *papillome*.

V. — Anatomie pathologique. — Nous n'avons pas l'intention, vu notre incompétence, d'aborder ici l'étude histologique de ces tumeurs, ni de discuter longtemps sur la question de savoir si elles sont, par nature, *bénignes* ou *malignes*.

Nous nous bornerons seulement à faire remarquer que, dans notre cas, la lésion fut *maligne,* et que, pour les autres, dont nous possédons l'observation précise, la mort est survenue, soit accidentellement, soit par lésions bilatérales, avant que la clinique ait pu se prononcer. Nous laisserons donc la question en suspens.

Il est proable d'ailleurs qu'il doit y avoir des *papillomes des deux ordres;* que les uns sont *malins* (*Épithélioma*, etc.), et que d'autres peuvent être *bénins* (*Fibromes* diffus, etc.). Peut-être même la tumeur bénigne est-elle susceptible de devenir maligne, sous des influences que nous ignorons? Quoi qu'il en soit, la plupart des auteurs étant

pour la *bénignité*, nous ne voulons pas induire le lecteur en erreur en lui soumettant seulement notre cas, qui plaide si nettement en faveur de la *malignité*. Et, pour rétablir la balance, nous tenons à mettre sous les yeux la traduction *in extenso* de la partie de l'intéressant mémoire de Kohlhardt, où cet histologiste plaide, avec une compétence réelle, en se basant surtout sur son observation, la *bénignité* des papillomes du bassinet.

« D'une façon générale, dit Kohlhardt (1), les tumeurs papillomateuses des *muqueuses* ne sont pas considérées comme d'un pronostic favorable.

D'après Küster et Weber, toutes les tumeurs (sarcome, carcinome, fibrome, etc.) peuvent se présenter sous la forme de *papille* ; ou bien les papilles peuvent simplement accompagner ces tumeurs. D'autre part, on fait remarquer (Rauschenbusch) que les tumeurs papillomateuses des muqueuses, *particulièrement des muqueuses de l'uretère*, sont en connexion certaine avec le *cancer*, tellement bien que, tôt ou tard, l'épithélium s'invagine dans la profondeur.

Birch-Hirschfeld a mentionné un cas de tumeurs papillomateuses multiples de l'estomac, dans lequel la base de la plus grosse tumeur était cancéreuse, tandis que celle des plus petites n'avait pas subi cette dégénérescence. Virchow considère comme très fréquente la coexistence de formes *papillaires* et villeuses des fongosités de la *muqueuse urétérale*, stomacale et celle des voies aériennes, avec le cancer. Cahen pense que la vessie, déjà considérablement altérée par la prolifération papillaire dans le cas présent (2), aurait offert un terrain favorable à la dégénérescence cancéreuse. Ce n'est que dans ces derniers temps que Nitze s'est élevé contre l'opinion émise à la suite de pareilles observations et de tels examens, opinion basée sur celle de Rokitansky, suivant laquelle la plupart des tumeurs papillomateuses de la vessie seraient de nature cancéreuse. Il a publié 75 cas de tumeurs de la muqueuse vésicale, qui ont été extirpées, et dont 55 n'ont pas été reconnues *malignes*, à la suite d'un examen anatomo-pathologique.

Néanmoins, les observations et les opinions citées en premier lieu, tendent à montrer que, dans tous les cas de papillome d'une muqueuse, on doit penser à la possibilité de l'existence d'un cancer, et qu'il faut porter sur ce point son examen.

Dans le cas que j'ai cité, je me suis attaché précisément à rechercher des points cancéreux. L'examen macroscopique ne donne d'ailleurs pas le moindre indice pour établir le diagnostic d'un cancer.

On a souvent trouvé des îlots épithéliaux existant en apparence, et même réellement, sans cependant qu'il y ait de tumeur. Brunn a rencontré ce fait dans deux cas, chez des suppliciés sains, et a pensé que

(1) Traduction de l'*Institut de Bibliographie* de Paris.
(2) Allusion à l'Observation de Kohlhardt.

c'était normal. Ces îlots sont dûs, suivant lui, à des rétentions qui se produisent entre deux petits plis de la muqueuse. V. Limbeck les décrit également, et pense qu'ils sont dûs à des adhérences de petits plis entre eux, et à une prolifération épithéliale, et les compare à la *formation kystique* très fréquente des uretères.

Litten (1) est du même avis. Beaucoup les considèrent comme des glandes ou des follicules normaux. Aschoff prétend, d'après ses recherches, que, dans la plupart des cas soumis à l'examen anatomo-pathologique, la muqueuse de la partie supérieure des uretères présente des nodules épithéliaux dûs à une prolifération de l'épithélium vers la profondeur, ou à la séparation de parties superficielles de la muqueuse par mailles fines de tissu conjonctif. Comme élément étiologique, il invoque des processus inflammatoires chroniques. Comme, en effet, dans le cas précédent il existe des signes d'une inflammation chronique, on pourrait la rattacher à ces observations.

Je considère, en effet, dans leur ensemble, les résultats de mon examen microscopique. Nulle part on ne trouve de véritables nodules épithéliaux, nulle part, les indices d'une invagination de l'épithélium vers la profondeur ; nulle part, les portions de tissu conjonctif, adjacentes aux soi-disant nodules épithéliaux, ne présentent de prolifération cellulaire réactionnelle ; de même l'épithélium de ces nodules ne présente nullement de modifications dans leur constitution morphologique, modifications que Hauser réunit sous le terme d'induration cancéreuse propre.

J'en arrive à cette conclusion que, dans mon cas, il ne s'agit pas de carcinôme villeux, mais d'une *prolifération papillomateuse* de la muqueuse.

A l'objection que je n'aurais pas tout examiné et que, par suite, malgré mon examen, il pourrait encore y avoir du cancer, je dois répondre que mon examen n'a pas seulement porté sur les portions les plus variées du bassinet et de l'uretère et dans toute l'épaisseur de leurs parois, mais que j'ai regardé minutieusement toutes les portions de ces parois qui répondent au noyau, où la formation papillomateuse est la plus active, et qui, par conséquent, offrent le plus de chances pour qu'on ait un résultat positif.

Comment se forment ces tumeurs ? Il y a là-dessus diverses théories. Quelques auteurs, parmi lesquels Henle, pensent qu'elles ne peuvent se développer qu'aux dépens de papilles préexistantes. Par contre, Virchow pense que tout épithélium peut donner naissance à des papilles, même en des endroits où il n'en existait pas auparavant, par conséquent aussi au niveau de la muqueuse du bassinet et de l'uretère dépourvue de papilles.

(1) Voir les *Fig.* 3 et 4 de ce mémoire.

En ce qui concerne la façon dont ces tumeurs se développent, il résulte de la théorie précédemment citée de Henle, que celui-ci ne considère l'élément du papillome que comme l'hypertrophie d'une papille et de ses parties constituantes : tissu conjonctif et vaisseaux. Klebs et Tschistowitsch, à cause de la vascularisation prodigieuse de la base de ces tumeurs, pensent qu'elles sont dues au développement primitif des capillaires. Virchow admet, par contre, qu'avant l'apparition d'un vaisseau, il existe une prolifération du tissu conjonctif, et que les vaisseaux ne prennent qu'ensuite leur développement. Il base cette opinion en partie sur ce fait que souvent les petites formations papillaires sont dépourvues de vaisseaux.

La prolifération légère de petites cellules, qui existe fort au-dessous de l'épithélium dans notre cas, dans le voisinage immédiat de laquelle on n'observe fréquemment aucun vaisseau, pourrait peut-être rattacher à cette dernière opinion, et on pourrait admettre également ainsi, comme élément étiologique du papillome, une irritation de la surface. Si l'on veut se ranger à cette opinion, on pourrait considérer la tumeur comme un *fibrome papillaire diffus*. Si l'on veut, par contre, rattacher cette prolifération de petites cellules à une inflammation de la muqueuse, et considérer la prolifération papillomateuse de la surface comme l'expression de cette inflammation, il faudrait admettre le terme de *pyélite villeuse*.

Je voudrais maintenant parler des extravasats sanguins dans les tissus. Comme, dans le voisinage de ces extravasats, les réseaux de tissu conjonctif ne présentent aucune espèce d'altération, aucune pigmentation, ni prolifération cellulaire, comme de plus, les globules rouges ont encore des formes reconnaissables, je considérerais volontiers les extravasats comme dus peut-être à des lésions d'origine opératoire. D'après ces considérations, je me crois en droit de formuler pour notre cas *un pronostic bénin* ».

Il paraît, en somme, résulter de la discussion précédente, à laquelle Kohlhardt s'est livré avec toute l'ardeur d'un histologiste convaincu, que la *nature* intime de ces sortes de tumeurs, il faut l'avouer de suite, nous est profondément inconnue à l'heure présente. Et, nous, cliniciens, nous ne pouvons même pas soupçonner aujourd'hui sous quelles influences elles apparaissent réellement!

Dans presque tous les cas, il s'agissait de sujets adultes; mais, chez la plupart, les accidents rénaux ont débuté d'assez bonne heure. Pour Battle, qui s'appuie sur son observation, où il y avait en même temps des calculs du bassinet, la tumeur villeuse ne saurait être due à l'irritation déterminée par les *calculs*, car le nombre des malades qui ont été soumis à l'opération pour calcul rénal, de forme, de nombre et de siège variés, est très grand, tandis que l'association d'un calcul avec

un papillome est extrêmement rare. Inutile d'ajouter qu'il a grandement raison. Toutes les autres raisons qu'on pourrait mettre en avant ne sont pas plus certaines. Il est donc plus prudent d'affirmer notre ignorance.

VI. — Traitement. — La conduite à tenir dans cette affection est évidemment essentiellement chirurgicale; et il serait illusoire, au moins dans l'état actuel de la thérapeutique, de s'attarder, comme l'ont fait jadis, avant 1870, les médecins anglais, à des essais variés de médications vraiment impuissantes.

Mais, à supposer un diagnostic fermement établi *de tumeur villeuse du bassinet*, — ce qui ne sera pas souvent le cas, en pratique! — que doit-on faire?

Faut-il, à l'exemple de Battle, et en suivant ses recommandations, tenter d'abord, au cours d'une *pyélotomie exploratrice*, ou d'une *néphrotomie* atteignant le bassinet, de faire l'*extirpation de la tumeur seule*, en laissant le rein en place? Faut-il se borner à *curetter* le néoplasme et à *drainer*, ou même à *réséquer une partie de la paroi d'un bassinet dilaté*? Ou bien vaut-il mieux agir plus radicalement?

1° Évidemment, comme le prouve le fait de Battle, le *curettage* est possible dans les cas de tumeur, au début. Évidemment, une résection partielle d'une partie de la poche d'une hydronéphrose est défendable dans des circonstances favorables, c'est-à-dire lors de paroi résistante non infectée, et de néoplasme très petit. Mais le résultat thérapeutique reste très aléatoire, si l'on s'en rapporte du moins au seul cas connu de Battle, dans lequel on dut intervenir ultérieurement par une opération radicale. Pourtant cet auteur a fait, à ce propos, les réflexions suivantes, qui ne manquent pas d'une certaine justesse.

« Les caractères de la tumeur enlevée lors de la première opération étaient ceux d'une tumeur bénigne, et, bien que je n'aie pas eu connaissance d'une seule observation dans laquelle on ait tenté l'extirpation locale d'une tumeur de cette nature dans le bassinet, il me sembla indiqué, dans ce cas, d'essayer cette opération et de conserver le rein. S'il avait été possible de s'occuper de cet homme à partir d'une date moins avancée, lorsque la base de la tumeur n'était pas encore aussi étendue, on aurait pu faire avec succès un grattage complet, semblable à celui qu'on a pratiqué. Il existe, jusqu'à présent, peu de cas de papillome du bassinet dans la littérature médicale, et je n'ai pu trouver depuis qu'*une seule description* de papillome du bassinet, pour lequel une opération ait été pratiquée (1).

(1) Nous n'avons pas pu retrouver cette observation, qui ne peut être celle de Kohlhardt, car sa publication est postérieure au mémoire de Battle, ni celle de Neelsen, où il n'y a pas eu opération.

Pourtant, du moment où le malade fut admis une seconde fois, un nouveau changement s'était produit ; il était probable que le retour, avec une abondance aussi marquée, de l'hématurie, indiquait l'existence d'une nouvelle tumeur au niveau même de l'ancienne, mais, de plus, on sentait une tumeur rénale, et il y avait du pus dans les urines. L'augmentation de volume montrait que la nouvelle tumeur avait pris de grandes proportions, mais ces proportions étaient moindres que celles auxquelles on aurait pu s'attendre, s'il s'était agi d'une tumeur cancéreuse datant de plus de dix-huit mois. La présence du pus dans les urines, la sensibilité à la pression, la diminution en peu de jours de la tuméfaction que l'on observa, l'absence d'émaciation ou de signes évidents de tumeur secondaire, rendaient le pronostic plus favorable que ne l'aurait déterminé l'examen microscopique. On fut néanmoins obligé d'extirper le rein, afin de mettre un terme à ces hémorragies constantes, dont les conséquences pouvaient être extrêmement graves, que l'affection se soit montrée par la suite bénigne ou maligne. Cette opération fut faite, et un nouvel examen microscopique permit de formuler un pronostic beaucoup plus favorable pour le malade qu'on n'aurait pu le faire dans d'autres conditions ».

2° On voit donc qu'en définitive, malgré le plaidoyer de Battle pour la chirurgie conservatrice, il faut en revenir à la *néphrectomie*, c'est-à-dire à l'ablation totale de l'organe atteint, exécutée par Battle lui-même, et ensuite par Kohlhardt, et peut-être d'autres chirurgiens exemples que nous avons d'ailleurs suivis.

Il est inutile, aujourd'hui, de faire remarquer le peu de gravité de l'intervention seule. Ce qui complique les choses et peut causer des ennuis, ce n'est pas l'opération, mais bien le mauvais état antérieur d'un malade épuisé par des hémorragies abondantes.

Il faudra donc *opérer d'aussi bonne heure que possible*. Les cas publiés montrent que, si l'on peut agir encore à temps, à une époque où la maladie n'est pas trop avancée, on peut éviter une récidive au moins rapide : témoins les faits de Battle et de Kohlhardt.

Mais notre observation prouve qu'il ne faut pas croire toujours à la possibilité d'une guérison définitive; car le fait de *récidive*, que nous avons observé, est absolument indéniable, bien qu'il soit le seul connu pour les tumeurs villeuses du bassinet. Si l'examen histologique n'avait pas été fait par un maître histologiste, le regretté Pilliet, nous aurions pu avoir des doutes ; mais, devant sa description magistrale et son diagnostic parfait, il n'y a qu'à s'incliner. Les papillomes du bassinet donc peuvent récidiver dans la cicatrice de la néphrectomie.

Quand il en sera ainsi, on retombera dans l'histoire des complications des épithéliomas du rein, que nous n'avons pas à retracer ici.

*
* *

Heureux d'avoir pu tracer, en ces quelques pages, une esquisse des tumeurs villeuses du bassinet, nous bornerons là ces considérations générales, laissant à d'autres, plus compétents, le soin de reprendre la question aux points de vue étiologique et anatomique, qui ne sont pas les moins intéressants pour ces néoplasmes, si rares et encore si peu connus.

Pour nous, il nous suffit d'avoir montré dans ce mémoire leur intérêt clinique, et surtout d'avoir indiqué le complexus symptomatique qui, dans quelques cas, pourra sans doute permettre de les diagnostiquer.

TYPOGRAPHIE

EDMOND MONNOYER

LE MANS (SARTHE